Cánceres de la región amigdalina

P Beutter
E Pinlong

© 2000, Editions Scientifiques et Médicales Elsevier SAS, París. Todos los derechos reservados.

Carcinomas o epiteliomas

DATOS FUNDAMENTALES

Epidemiología - Etiología

Frecuencia

Los carcinomas de la región amigdalina son los más frecuentes de las vías aerodigestivas superiores (VADS). Cachin [11] observó 740 casos sobre un total de 5 693 cánceres de las VADS, es decir el 13 %, el 94 % de los cuales están representados por los epiteliomas. Según Schraub [59], los cánceres bucofaríngeos constituyen el 12,1 % de los cánceres masculinos y los cánceres de la orofaringe el 26,2 % de los cánceres bucofaríngeos. En Francia, la mortalidad por cánceres bucofaríngeos no ha cesado de aumentar desde hace cuarenta años. En Estados Unidos, Cann [16] observó un aumento de la incidencia de los cánceres de la faringe y de la cavidad bucal tanto en el hombre como en la mujer.

Berg [5] encontró entre 10 536 cánceres, 1 729 cánceres de la faringe, de los cuales 629 de la amígdala propiamente dicha.

Edad y sexo

La edad media de aparición se sitúa entre los 50 y 70 años con una gran preponderancia masculina: 91,5 % frente al 8,5 % en la mujer para Cachin [11]; 92,6 % frente al 7,3 % para Schraub [59]. No obstante, Gluckman [31] y Stiernberg [64] señalan que los cánceres de la orofaringe se diagnostican a una edad cada vez más precoz y que el número de casos en la mujer aumenta debido a un cambio de los hábitos de vida respecto a los principales factores de riesgos.

Patrice Beautter : *Professeur des Universités, praticien hospitalier, chef de service.*
Eric Pinlong : *Chef de clinique-assistant.*
Service ORL et chirurgie cervicofaciale, centre hospitalier universitaire Bretonneau, 2, boulevard Tonnelé, 37000 Tours.

Factores de riesgo

El tabaco y el alcohol constituyen los principales factores de riesgo y sus efectos se potencian. A menudo, la mala higiene bucodentaria está asociada, pero su papel no está claramente establecido.

Se han observado algunas exposiciones profesionales: isopropil [21], cuero [18], níquel [32].

Anatomopatología

Aspectos macroscópicos de los carcinomas de la región amigdalina

Existe una correlación entre el aspecto del cáncer y la zona anatómica donde se desarrolla:

— el carcinoma exofítico o ulceroexofítico afecta con predilección a la amígdala;

— el carcinoma de aspecto serpiginoso superficial se encuentra sobre todo a nivel del pilar anterior;

— el carcinoma infiltrante se observa en cualquier zona, pero más frecuentemente a nivel del pilar posterior;

— el carcinoma de aspecto ulceroinfiltrante parece característico del surco glosoamigdalino.

Tipo histológico

• *Carcinomas escamosos o epidermoides*

Son los más frecuentes. Comprenden varios subgrupos:

— el carcinoma epidermoide diferenciado reproduce el aspecto de un epitelioma normal. Las células escamosas presentan a menudo una maduración córnea (globo corneal);

— el carcinoma epidermoide poco diferenciado está constituido de macizos celulares mal delimitados cuyas células recuerdan con frecuencia a las células más profundas de un epitelio escamoso;

— el carcinoma verrucoso tiene un aspecto exofítico no infiltrante e hiperqueratinizado;

— el carcinoma sarcomatoso o de células fusiformes puede hacer pensar en un sarcoma fibroblástico, pero su grado de malignidad es mínimo;

— el carcinoma in situ debe su nombre al respeto de la membrana basal. Se encuentran imágenes de mitosis anormales.

- *Carcinomas indiferenciados de tipo nasofaríngeo ([UCNT]* undifferentiated carcinoma of naso-pharyngeal type)

El tumor recuerda más a un sincitio que a un epitelio pavimentoso.

- *Adenocarcinomas*

Son excepcionales en la región amigdalina.
Una estadística del Institut Gustave Roussy (Francia) en 195 carcinomas de la amígdala palatina y según los tipos histológicos mostró los siguientes resultados:

carcinoma epidermoide diferenciado	140
carcinoma epidermoide poco diferenciado	42
UCNT	10
adenocarcinoma	1
metástasis amigdalina de un cáncer extra ORL	1
metástasis ganglionar quística	1

■ *Formas de la extensión tumoral según el punto de origen del tumor primario* (*fig. 1*)

Reseña anatómica

Esquemáticamente, la región amigdalina tiene una forma triangular, que conlleva tres paredes, un ápex y una base.
La *pared anterior* está constituida por el pilar anterior formado por el músculo glosoestafilino, que va de la aponeurosis del velo del paladar a los músculos laterales de la lengua. Por delante, se encuentra la comisura intermaxilar y el trígono retromolar.
La *pared posterior* está constituida por el pilar posterior formado por el músculo faringoestafilino, que va desde sus inserciones superiores tubopterigopalatinas a las inferiores, donde sus fibras se funden con las de los constrictores de la faringe en la unión de la pared lateral con la pared posterior de la hipofaringe, en el origen de la inserción parietal del pliegue faringoepiglótico.
La *pared lateral* está constituida por tres planos:
— interno: la fascia faringobasilar o aponeurosis intrafaríngea;
— medio: los músculos constrictores superior y medio de la faringe, atravesados oblicuamente por los músculos estilofaríngeo por detrás y estilogloso por delante;
— externo: la fascia bucofaríngea o aponeurosis perifaríngea en cuya cara profunda discurre el plexo nervioso perifaríngeo constituido por el IX, el X y el simpático cervical.
El *vértice* está constituido por la unión de los dos pilares anterior y posterior y dibuja una ojiva. La fosita supramigdalina se encuentra delimitada entre los dos pilares, la ojiva y la pared lateral.
La *base* está constituida por el surco glosoamigdalino delimitado:
— por delante, por el pie del pilar anterior a nivel de la zona de unión con la lengua;
— hacia adentro y de delante hacia atrás, por el borde lateral de la base de la lengua y el pliegue glosoepiglótico lateral;
— por detrás, por el pliegue faringoepiglótico;
— hacia afuera, por la fosa subamigdalina.
Esta región contiene la amígdala palatina que ocupa la parte superior y cuyo polo inferior permanece generalmente por encima de la base. Sin embargo, a veces puede prolongarse hacia la base de la lengua y unirse a la amígdala lingual por una capa difusa de tejido linfoide.
Entre el polo inferior de la amígdala hacia arriba, el surco glosoamigdalino por debajo y el pilar posterior por detrás se encuentra delimitada la región o fosita subamigdalina.

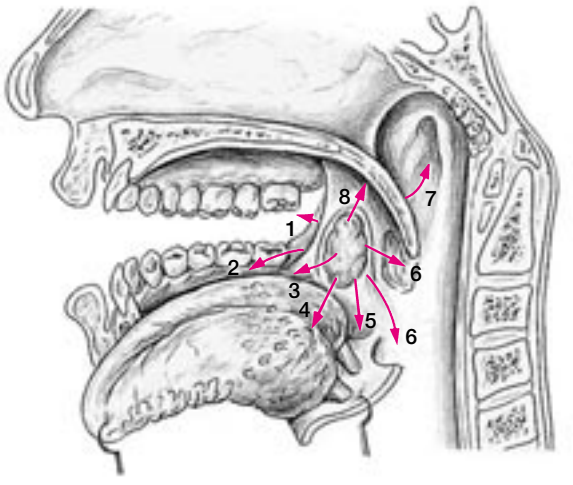

1 *Formas de extensión de los carcinomas de la región amigdalina.*
1. Comisura intermaxilar y zona retromolar.
2. Piso posterior y encía.
3. Zona de unión lingual y lengua móvil.
4. Surco glosoamigdalino y base de la lengua.
5. Bifurcación de los tres repliegues.
6. Paredes faríngeas lateral y posterior de la hipofaringe.
7. Nasofaringe.
8. Velo del paladar.

Estos conocimientos anatómicos permiten considerar las extensiones tumorales en función del punto de origen del tumor y adaptar lo mejor posible el tratamiento.

Carcinomas de origen amigdalino

Cuando el cáncer desborda el tejido amigdalino, las estructuras contiguas (pilares anterior y posterior, velo del paladar, surco glosoamigdalino) son las primeras en ser invadidas. Luego la extensión se hace hacia afuera de la región amigdalina:
— hacia abajo y por detrás hacia la bifurcación de los tres repliegues y la pared faríngea lateral;
— hacia abajo y por delante hacia la lengua;
— hacia afuera a la musculatura faríngea (constrictores, estilofaríngeo, estilogloso), prosiguiendo su extensión a lo largo de estos músculos y hacia las regiones periamigdalinas, lo cual explica la afección nerviosa y el trismus que a veces se constatan.

Carcinomas del pilar anterior

Pueden quedarse en la superficie o alcanzar en profundidad el glosoestafilino. La extensión puede hacerse hacia arriba y alcanzar el velo, hacia abajo a nivel de la zona de unión, hacia adelante invadiendo la comisura intermaxilar, el trígono retromolar y la apófisis pterigoides, la cara interna de la mejilla y las encías.

Carcinomas del pilar posterior

El tumor puede invadir:
— por detrás la pared faríngea posterior;
— hacia arriba el velo del paladar y las apófisis pterigoides en profundidad;
— hacia abajo el repliegue faringoepiglótico y después los tres repliegues, la pared faríngea lateral de la hipofaringe e incluso en algunos casos la boca del esófago.

Carcinomas de la fosita supramigdalina

Se extienden a los pilares y al velo y pueden alcanzar en profundidad los músculos de la faringe.

Carcinomas del surco glosoamigdalino

A este nivel el cáncer es con frecuencia ulceroinfiltrante y avanza hacia la base de la lengua cuya invasión es siempre difícil de evaluar. El piso posterior de la cavidad bucal debe ser palpado cuidadosamente. La extensión hacia abajo puede alcanzar la bifurcación de los tres repliegues.

Modalidades de la invasión ganglionar

La riqueza en vasos linfáticos de la región cervical hace de los cánceres de las VADS epiteliomas muy linfófilos. Esto es más cierto aún para los carcinomas de la región amigdalina gracias a su desarrollo en el tejido linfoide o en contacto con él.

Desde el primer examen, se encuentran adenopatías palpables en el 60 al 80 % de los casos. Estas adenopatías son bilaterales en el 8 y el 8,5 % de los casos, respectivamente, para Remmler [58] sobre 160 casos y para Pérez [56] sobre 296 casos *(cuadro I).*

En cambio, la presencia de adenopatías contralaterales aisladas es excepcional.

La localización de las adenopatías es a menudo subdigástrica y yugulocarotídea. Esta localización se observa en el 60 al 70 % de los casos (Remmler, Pérez), mientras que otros grupos ganglionares están afectados en menos del 15 % de los casos en el momento del diagnóstico inicial.

El volumen tumoral no está correlacionado con la invasión ganglionar. Se pueden ver voluminosos tumores sin adenopatías y pequeños tumores en un bloque ganglionar fijo. La metástasis ganglionar quística, descrita por Cachin [10], es una forma anatomoclínica particular que puede preceder en varios años la instauración del tumor primitivo amigdalino. El diagnóstico de localización amigdalina sólo puede realizarse con el estudio anatomopatológico de la pieza de amigdalectomía (Wayoff [69]).

Los carcinomas poco diferenciados son más linfófilos que los carcinomas bien diferenciados *(cuadro II)* (Remmler [58]. Lusinchi [46]).

La ruptura capsular se encuentra en aproximadamente el 50 % de los casos que presentan invasión ganglionar histológica.

El tamaño de la adenopatía es un factor pronóstico importante de la supresión del tumor ganglionar: esta supresión local es del 90 % en los estadios N0 y N1 frente al 59 % para las adenopatías clasificadas N3 (UICC [Unión internacional contra el cáncer] 1987) (Lartigeau [43]).

El estado ganglionar es también un factor pronóstico para la supervivencia: para Pérez [58] la supervivencia a 5 años es del 60 al 70 % para los estadios N1 y N2, frente al 30-40 % para los N2 y N3.

El grado de invasión ganglionar influye igualmente en la supervivencia: para Mizono [52], la supervivencia a 5 años es del 43 % para los estadios N^- y del 17 % para los N^+. Para Cachin et al [12], la supervivencia a 3 años es del 60 % para los estadios N^- y del 30 % para los N^+.

Cuadro I. – Invasión ganglionar.

Autor	Año	Adenopatías uni o bilaterales	Adenopatías bilaterales
Orregia	1983	77,2 %	
Remmler	1985	69,3 %	8 %
Candela	1990	73 %	
Pérez	1991	66,5 %	8,5 %

Cuadro II. – (Según Remmler, 160 casos. 1985).

	Carcinomas bien diferenciados	Carcinomas moderadamente diferenciados	Carcinomas poco diferenciados
N +	35 %	71 %	94 %

Cuadro III. – Signos reveladores de cánceres de la región amigdalina.

Molestia faríngea
Odinofagia
Otalgia refleja
Disfagia
Trismus
Esputos sanguinolentos
Adenopatía cervical
Adelgazamiento

ESTUDIO CLÍNICO

Sintomatología inicial

Los signos reveladores del cáncer de la región amigdalina se enumeran en el cuadro III. El signo más frecuente y que motiva la primera consulta es la disfagia unilateral. Al principio, esta disfagia se describe como una molestia a la deglución de la saliva y de los alimentos que más tarde resulta dolorosa. Se acompaña de una otalgia llamada refleja, unilateral, y a veces de esputos hemáticos que se deben buscar durante la anamnesis.

La adenopatía cervical se manifiesta en aproximadamente el 30 % de los casos.

Molestia faríngea del tipo de quemaduras, picores o sensación de cuerpo extraño, mal definidos, se encuentran frecuentemente en las semanas que preceden a la consulta.

Examen clínico

Examen de la orofaringe

- *Técnica del examen*

Se practica con la ayuda de una iluminación frontal con dos depresores linguales. Comienza por la exploración de la cavidad bucal y de la orofaringe y debe completarse siempre con faringolaringoscopia indirecta, rinoscopia posterior y otoscopia.

En caso de reflejo nauseoso importante, se facilitará el examen por medio de una anestesia local de la orofaringe con xilocaína.

En todos los casos se realizará una palpación digital cuidadosa para apreciar el carácter infiltrante del tumor y sus límites, a menudo más importante que lo que deja suponer su aspecto, la movilidad de la amígdala y la extensión a la base de la lengua.

La palpación también puede poner en evidencia un sangrado por contacto que traduce una fragilidad sospechosa de la mucosa cuyo aspecto macroscópico es normal. El estudio de la movilidad lingual y de los pares craneales es sistemático.

La búsqueda de una carcinosis difusa faríngea y de una segunda localización bucofaríngea debe ser muy cuidadosa.

Al final del examen, la biopsia de cualquier zona sospechosa es indispensable para confirmar su naturaleza maligna. Un esquema fechado y firmado resume el aspecto y los límites del tumor.

• *Aspecto del tumor*

Puede ser proliferativo, infiltrante, ulcerante o serpiginoso. Pero a menudo reviste una forma mixta ulceroexofítica o ulceroinfiltrante. Es frágil y sangra al contacto. Las formas infiltrantes a menudo son más dolorosas que las formas hipertróficas. Pueden ser necróticas o estar sobreinfectadas.

En la primera consulta, el tumor tiene a menudo un volumen medio y el diagnóstico es evidente.

Los tumores de gran volumen tienen también un diagnóstico evidente. En este caso, el punto de origen es difícil de determinar a causa de la extensión, que desborda la región amigdalina. Los límites de esta extensión son a veces difíciles de determinar durante el examen, dificultado por la existencia de un trismus o de una palpación dolorosa. Estos límites se apreciarán bajo anestesia general.

Los tumores de pequeño volumen pueden plantear problemas diagnósticos. Pueden tomar varios aspectos:

— tumor intracríptico descubierto por el tacto. En este caso, si la exploración con el portalgodón produce sangrado, es un signo de alarma. A veces, cuando sólo existe un dolor espontáneo o provocado que lleva a practicar una amigdalectomía, la amígdala debe remitirse imperativamente al laboratorio para realizar un examen histológico;

— ulceración del surco glosoamigdalino. El diagnóstico se sospecha ante el dolor y la infiltración que se nota a la palpación;

— aspecto eritematoso e hipertrófico del pilar posterior que puede hacer pensar en una faringitis. A la palpación se encuentra una induración sospechosa o se provoca un sangrado por contacto;

— aspecto leucoplásico del pilar anterior o de la ojiva amigdalina. El carácter hemorrágico espontáneo o provocado por la palpación es un signo de alerta.

En todos los casos, cualquier aspecto sospechoso obliga a practicar una biopsia que permita confirmar el diagnóstico.

• *Apreciación de la extensión tumoral*

Los límites del tumor son indispensables para determinar la indicación terapéutica. Se aprecian en el momento del primer examen y se confirman bajo anestesia general durante el examen endoscópico. En todos los casos, los resultados serán consignados en un esquema fechado.

La extensión puede hacerse:

— hacia adentro, hacia la zona de unión lingual y la base de la lengua. La extensión presenta esencialmente en forma de una infiltración palpable;

— por detrás, hacia la pared lateral de la orofaringe. La extensión a la nasofaringe es poco frecuente;

— por abajo, hacia la hipofaringe y a veces hasta la boca del esófago;

— hacia arriba, hacia el velo del paladar. La extensión puede ser infiltrante profunda o superficial serpiginosa;

— por delante, hacia la comisura intermaxilar, el trígono retromolar, la cara interna de la mejilla, las encías;

— hacia afuera, hacia la zona perifaríngea, provocando a menudo un trismus.

La lesión ósea es excepcional.

Palpación de las zonas ganglionares

Debe ser sistemática, minuciosa y bilateral; los resultados de la palpación serán consignados precisando el número de ganglios, su consistencia, su tamaño, su movilidad con respecto a los planos profundo y superficial, su carácter doloroso o no y su localización. La localización más frecuente es la zona subdigástrica.

■ *Diagnóstico diferencial*

En la mayoría de los casos, el diagnóstico es evidente.

En algunos casos, puede evocar:

— una ulceración sifilítica o tuberculoide;

— una angina de Vincent que cura rápidamente;

— otra causa de infiltración o de aumento de volumen de la amígdala: otros tumores (linfomas malignos, metástasis), extensión de un cáncer de la nasofaringe o del velo, flemón periamigdalino que a veces puede ocultar un auténtico tumor maligno.

En todos los casos, la biopsia sistemática permite reorientar el diagnóstico.

■ *Estudio radiográfico*

No es útil para el diagnóstico. No obstante la ortopantomografía será sistemática para apreciar el estado dentario. También permitirá apreciar una excepcional invasión mandibular.

El tránsito faringoesofágico es inútil.

Un examen tomográfico o un diagnóstico con resonancia magnética pueden ser útiles para apreciar los límites de una infiltración profunda, en particular en la base de la lengua y en la zona parafaríngea. En caso de trismus importante y en los tumores voluminosos pueden aportar datos interesantes respecto a la operabilidad del paciente.

■ *Estudio endoscópico*

Se realiza una panendoscopia, que comprende laringotraqueofaringoscopia, esofagoscopia y rinoscopia posterior. Cualquier zona sospechosa obliga a realizar una biopsia en busca de una segunda localización neoplásica. Este estudio debe ser sistemático debido a la frecuencia de aproximadamente el 15 % de localizaciones múltiples en los cánceres de las VADS. El examen será siempre minucioso, particularmente a nivel de las principales zonas de extensión de los cánceres de la región amigdalina. La esofagoscopia se realiza con un esofagoscopio rígido, eventualmente completado por otros instrumentos ópticos rígidos.

■ *Estudio general*

Se aprecia el estado general y se evalúan las dolencias: estado nutricional, alcoholismo crónico, estado respiratorio, estado cardiovascular. Las indicaciones terapéuticas pueden modificarse después de este estudio.

Las metástasis a distancia se presentan en el 5 al 15 % de los casos, siendo los pulmones, el hígado y los huesos las principales localizaciones.

Solamente la radiografía pulmonar será sistemática. La ecografía hepática y la gammagrafía ósea sólo se realizarán en casos de anomalías clínicas o biológicas.

El mejoramiento del estado de la cavidad bucal es indispensable, con extracción o tratamiento de los dientes dañados.

En caso de tratamiento radioterápico se realizarán moldes para la confección de férulas fluoradas.

■ *Conclusión: la clasificación TNM*

— Clasificación UICC, 1987 *(cuadro IV).*

Comprende tres localizaciones anatómicas: amígdala palatina, fosa amigdalina y pilares del velo y el surco glosoamigdalino.

Clasificación de la AJCC *(American joint commitee for cancer staging and end results reporting)*

Es la clasificación utilizada en las publicaciones norteamericanas. Posee equivalencias con el TNM de la UICC *(cuadro V).*

Cuadro IV. – Clasificación TNM, UICC (Unión Internacional contra el cáncer), 1987.

T (tumor primitivo)	N (adenopatía)	M (metástasis)
Tis epitelioma in situ		
T0 sin signos de tumor primitivo	N0 sin adenopatías	M0 sin signos de metástasis a distancia
T1 tumor ≤ a 2 cm	N1 adenopatía homolateral única ≤ a 3 cm	M1 metástasis a distancia
T2 tumor > a 2 cm y ≤ a 4 cm	N2a adenopatía homolateral única > a 3 cm y ≤ a 6 cm	
T3 tumor > a 4 cm	N2b adenopatías homolaterales múltiples ≤ a 6 cm	
T4 tumor extendido al hueso, al músculo, etc.	N2c adenopatías bilaterales o contralaterales ≤ a 6 cm	
	N3 adenopatía > a 6 cm	
Tx tumor no clasificable	Nx N no clasificable	Mx M no clasificable

Cuadro V. – Correspondencia entre las clasificaciones UICC y AJCC (American joint comittee for cancer staging and end results reporting).

AJCC	UICCC
Estadio 0	Tis N0 M0
Estadio I	T1 N0 M0
Estadio II	T2 N0 M0
Estadio III	T3 N0 M0 T1, T2, T3 N1 M0
Estadio IV	T4 N0, N1 M0 T indiferente N2, N3 M0 T indiferente N indiferente M1

TRATAMIENTO

Historia

El tratamiento del cáncer de amígdala puede dividirse en tres períodos.

Período quirúrgico (1861, 1920)

Desde 1861, Billroth propuso seccionar la mandíbula para abordar la faringe. Luego siguieron los trabajos de Langenbeck (1879), Labbe (1882), Douglas, Sand y Shrady (1884), Jeremisch (1895), Kronlein (1897), Faure (1902). En 1906 Latarjet, inspirado en Vallas, describió en su tesis la técnica de bucofaringectomía transmaxilar tal como se practica todavía. La importante mortalidad postoperatoria y la aparición del radio y de la röntgenterapia (1920) hicieron poco a poco abandonar la cirugía.

Período radioterápico (1920 - 1950)

En la Fundación Curie (Francia) se desarrolló la asociación terapéutica radiopunción y röntgenterapia a partir de 1920 (Regaud, Pierquin, Richard, Baud, Coutard, Baclesse). La aparición del telecobalto y de los aceleradores de partículas en los años 50 ocasionó una modificación de las indicaciones terapéuticas y de las técnicas de tratamiento.

Período radioquirúrgico: período actual

En 1942 comenzó un nuevo período quirúrgico con Hayes Martin en Estados Unidos, quien describió la hemimaxilectomía ampliada. En Francia, Dargent y Gignoux, retomando la técnica de Vallas y Latarjet, reintrodujeron en 1954 la faringectomía transmaxilar añadiendo algunas modificaciones técnicas en particular la reconstrucción faríngea inmediata con el platisma recubierto de un injerto dérmico.

La aparición de las radiaciones de alta energía y la esperanza que provocaron, teniendo en cuenta los resultados mediocres obtenidos por la cirugía, redujeron las indicaciones operatorias y fueron el origen del desarrollo de la llamada cirugía de segunda intención en los años 1960 a 1970.

Los progresos de la cirugía plástica y reparadora (Bakamjian 1965, Mac Gregor 1973, Mac Craw 1977, Ariyan 1979) transformaron esta cirugía al permitir resecciones tumorales mayores, disminuyendo la mortalidad postoperatoria y el perjuicio funcional. La faringectomía transmaxilar es ahora una cirugía programada, utilizada tanto de primera como de segunda intención.

Actualmente, dos terapéuticas diferentes son eficaces: la cirugía y la radioterapia. Si para los pequeños tumores ambas dan resultados globalmente similares, para los tumores importantes se asocian y se complementan.

El desarrollo de la quimioterapia a partir de los años 60 creó grandes esperanzas. Desde hace algunos años es tema de debate y varios equipos la han abandonado ante la ausencia de mejoramiento en la supervivencia o de control tumoral locorregional.

El período actual se caracteriza por la utilización de asociaciones terapéuticas complementarias, que son variables según los equipos: cirugía, radioterapia externa, curieterapia, radioterapia hiperfraccionada y quimioterapia neoadyuvante.

Técnicas

Radioterapia

- *Tratamiento exclusivamente por irradiación con objetivo curativo*

Con los altos voltajes actuales, la radioterapia externa puede, teóricamente, eliminar un tumor. Pero el obstáculo mandibular obliga a utilizar dosis elevadas con riesgo de necrosis a pesar de la reducción progresiva de los campos de irradiación. La curieterapia, que se caracteriza por una disminución periférica progresiva de la dosis, permite utilizar una irradiación más importante en un volumen más reducido. La asociación de radioterapia externa y curieterapia de sobredosificación es el método de elección. No obstante, el margen entre la eliminación del tumor y la necrosis tisular sigue siendo estrecho.

Radioterapia externa

La irradiación se hace generalmente por telecobalto; los aceleradores de partículas permiten, sobre todo, aportar un complemento de dosis a la parte posterior de las cadenas ganglionares para respetar la médula cervical y permiten sobredosificación sobre las adenopatías.

Los haces de irradiación y los puntos de entrada se definen con el simulador y se reproducen con el aparato de tratamiento. Se realizan gammagrafías de control.

Las dosis emitidas se expresan especificando el número total de sesiones y el tiempo en el que se distribuyen. Lo habitual es irradiar semanalmente con 10 Gy en 5 sesiones.

Cuando la irradiación externa se administra sola en una dosis completa, la dosis total es generalmente de 65 a 70 Gy en la lesión primaria, con reducción progresiva de los campos. Es de 50 Gy en las zonas ganglionares con sobreimpresión ganglionar por electrones.

— *Curieterapia*

Se trata de radioterapia intersticial con iridio 192 (0,3 MeV, período de 74 días). Los hilos de platino iridiados utilizados poseen un diámetro de 0,3 o 0,5 mm.

La implantación puede hacerse según técnicas que varían en función de la localización y de la extensión del tumor.

La técnica de los conductos vectores (Pierquin), ya antigua, sólo es conveniente para la sobredosificación de pequeños volúmenes tumorales.

La técnica por tubos plásticos consiste en colocar en los tejidos, por medio de agujas-guías, tubos plásticos huecos en los cuales se introducirán los hilos radioactivos. Estos tubos, muy flexibles, se adaptan bien a los contornos de los órganos y son bien tolerados por los tejidos. Deben ser estrictamente paralelos con objeto de evitar la sobre y subdosificación.

Se utilizan sobre todo dos técnicas:

— técnica de Baillet: para las lesiones que no se extienden al velo o a su unión con los pilares;

— técnica de Pernot [57]: permite tratar tumores más extendidos, en particular hacia el velo.

• *Radioterapia asociada a cirugía*

Puede ser pre o postoperatoria. Se utiliza en preoperatorio cuando la cirugía tiene lugar, sea de segunda intención en caso de una recidiva tumoral o ganglionar, sea como complemento, esencialmente en las zonas ganglionares si persisten las adenopatías.

Muy a menudo se utiliza en postoperatorio y forma parte de un protocolo terapéutico predefinido. Los cirujanos la prefieren pues permite intervenir en zonas no irradiadas donde la disección es más fácil, los límites tumorales son más nítidos y el postoperatorio es más simple. La irradiación postoperatoria de base es de 50 Gy con zonas de sobredosificación sobre las localizaciones amenazadas de recidiva. Comienza lo más precozmente posible en cuanto se obtiene la cicatrización, generalmente a las 5 o 6 semanas después de la operación.

Los dos inconvenientes de la radioterapia postoperatoria son su utilización retardada por tener que esperar la cicatrización y su acción sobre los tejidos cicatrizales, menos vascularizados y por lo tanto menos radiosensibles.

A veces se asocia la curieterapia a la irradiación externa cuando los límites de la exéresis tumoral son insuficientes. Las técnicas de curieterapia peroperatoria son utilizadas por algunos equipos (Baillet, Maylin).

• *Irradiación hiperfraccionada*

Esta técnica consiste en emitir dosis más bajas pero más repetidas (generalmente 2 sesiones por día con un intervalo de 8 h) que en la irradiación convencional. La dosis total es igual o superior a la emitida por radioterapia convencional y la duración del tratamiento es la misma. Horiot [35], en un estudio aleatorizado, encontró complicaciones agudas menos frecuentes, la misma tolerancia a largo plazo, una supresión locorregional a 5 años mejor para los T3 M0 N1, pero no para los T2, con respecto a la radioterapia convencional.

• *Irradiación paliativa*

Se utiliza a veces para tumores cuya extensión sobrepasa los límites terapéuticos de la cirugía y de la radioterapia. Tiene por objetivo disminuir los dolores y mejorar las alteraciones funcionales. Se utiliza en dosis bajas de 20 Gy de forma repetida. Su indicación debe ser valorada con respecto a la abstención terapéutica porque no está desprovista de inconvenientes.

Cirugía

• *Cirugía del tumor primario*

Se realiza de primera o de segunda intención. Las técnicas quirúrgicas son las mismas, pero la exéresis después de radioterapia es más delicada y el postoperatorio a menudo más largo a causa de las complicaciones más frecuentes en los tejidos irradiados.

Cirugía por vía endobucal

Esta vía da un acceso directo a la parte superior de la orofaringe. La operación se hace bajo anestesia general con intubación nasotraqueal. La posición del enfermo es el decúbito dorsal con la cabeza en hiperextensión; un separador de Boyle-Davis permite obtener una buena exposición. La exéresis se puede realizar con bisturí frío, con bisturí eléctrico o más recientemente con láser [20]. El defecto se cierra por sutura directa, por granulación y reepitelización a partir de los bordes de exéresis, o por injerto de un colgajo cutáneo fino.

Esta vía de acceso, de baja morbilidad, está indicada en los pequeños tumores (T1) cuyas localizaciones son fácilmente accesibles: paladar blando, amígdala (técnica de Huet), pilar anterior, parte superior de la pared faríngea lateral y del pilar posterior, parte superior del surco glosoamigdalino. El carcinoma in situ es una excelente indicación. El empleo de esta técnica en los tumores exofíticos es más apropiada que en los tumores infiltrantes.

En los casos donde debe efectuarse una exéresis ganglionar, esta vía de acceso tiene el inconveniente de dejar vasos linfáticos entre la zona de exéresis tumoral y el cuello.

Si se utiliza el láser, nunca debe vaporizarse el tumor.

Cirugía por vía cervical

Orofaringectomía por faringotomía lateral

Este método está indicado en tumores de volumen pequeño y mediano a nivel del surco glosoamigdalino, de la fosa subamigdalina, de las paredes faríngeas posterior y lateral y la parte inferior del pilar posterior. La incisión es función del método, yendo de una cervicotomía derecha presternocleidomastoidea, centrada en el hueso hioides, a incisiones más amplias: L de Paul André, Sébileau. La abertura de la faringe se hace entre el nervio laríngeo superior (abajo) y el nervio hipogloso mayor (arriba), por detrás del extremo posterior del asta mayor del hueso hioides que se ha separado de sus inserciones musculares superiores e inferiores. El asta mayor del hueso hioides puede ser resecada si es necesario. La exéresis de la parte alta de la orofaringe puede ser controlada por vía endobucal. Permite una exéresis más o menos amplia de las zonas ganglionares según el tipo de incisión realizada.

Orofaringectomía lateral por mandibulotomía

Es la operación, desde hace varios años, más realizada [3, 19, 25]. Da un acceso directo y amplio a la zona del espacio paramigdalino y de la pared lateral de la orofaringe. La incisión cutánea parte por detrás de la punta de la mastoides, describiendo una curva de concavidad superior para alcanzar por debajo la punta del mentón. El punto declive de esta incisión es más o menos bajo a nivel del cuello, en función de la actitud ante las áreas ganglionares, yendo desde la incisión de Sébileau Carrega a la incisión de Latichevsky y Freud con o sin contraincisión vertical del punto más declive a la clavícula. La incisión cervical se completa, según la mayoría de los autores, por una incisión mediana del labio inferior. Esta incisión alcanza la incisión cervical en la región suprahioidea permaneciendo estrictamente mediana o bien describiendo una curva mentoniana, según la prominencia de la punta de la barbilla. La mandibulotomía se efectúa idealmente después de una desperiostización vestibular y pelvilingual limitada por delante por el agujero mentoniano. La ausencia de invasión ósea se verifica incidiendo el periostio a lo largo del reborde basal mandibular y raspando el músculo pterigoideo interno, rechazándolo con el dedo. La facilidad de esta maniobra valida el principio de la preservación. El cierre depende de la importancia de la exéresis y utiliza las

diferentes técnicas de faringoplastia. La osteosíntesis mandibular se hace con ayuda de dos placas atornilladas.

La bucofaringectomía transmaxilar que se realizaba hace unos años, generalmente asociada a una mandibulectomía, ahora tiene muy pocas indicaciones. Como la mandíbula sólo está invadida en aproximadamente el 10 % de los casos, actualmente sólo el 10 % de los pacientes se somete a esta operación, y tal vez menos aún puesto que se pueden eliminar láminas óseas inscritas en el ángulo mandibular.

RECONSTRUCCIÓN FARÍNGEA

Las técnicas de faringoplastia se han modificado paralelamente a los progresos de la cirugía plástica. Permiten, hoy en día, grandes exéresis con un pronóstico funcional satisfactorio, incluso en territorio irradiado.

— El colgajo «músculo cutáneo-injerto» de Dargent que utiliza el platisma conservando un pedículo superior se realiza excepcionalmente, pues está demasiado expuesto a necrosis.

— La transposición del esternocleidomastoideo propuesta por André sólo es válida para una pequeña exéresis faríngea.

Colgajos cutáneos

— El colgajo temporofrontal de McGregor ha sido empleado con frecuencia. Las ventajas de este colgajo son numerosas: largo, grueso y flexible, se adapta a todas las pérdidas de sustancia, no necesita autonomización pues está muy bien vascularizado y su fiabilidad es buena. La importancia de las secuelas estéticas frontales hace que actualmente sea poco utilizado

— El colgajo deltopectoral no encuentra aquí su indicación ideal. Para las reparaciones situadas por encima del hueso hioides, el grado de necrosis es bastante elevado y conlleva así un riesgo incrementado de orostoma y de exposición carotídea.

Colgajos musculocutáneos (CMC)

Las series de reparación cervicofacial de Mac Craw y luego de Ariyan (1976) comienzan «la era» de estos colgajos. Los criterios anatomoclínicos de estos colgajos fueron precisados por Mac Craw en 1977: sólo los músculos que poseen un pedículo predominante de tipo segmentario permiten la realización de un colgajo de tipo arterial. El punto de penetración del pedículo en el músculo identifica el centro de rotación del colgajo cuyo arco de rotación se determina por la longitud del eje neurovascular intramuscular. La acción esencial del músculo es la de transportar una porción cutánea bien vascularizada; la disección puede, al aislar completamente el pedículo, realizar un colgajo en islotes de fácil movilización.

Se pueden utilizar cuatro tipos de colgajos para la reparación cervicofacial, que presentan individualmente ventajas e inconvenientes:

— CMC de dorsal mayor: presenta un pedículo fiable y permanente, permite extraer un colgajo musculocutáneo de gran superficie y su gran amplitud de rotación permite reparaciones cefálicas altas. Sin embargo es poco utilizado pues necesita un cambio de posición peroperatoria del enfermo y el cierre de la zona donante necesita un despegamiento considerable con dehiscencias secundarias frecuentes;

— CMC de esternocleidomastoideo: poco utilizado, se sitúa en zona irradiada y sólo puede llenar una exéresis de pequeño volumen;

— CMC de trapecio: su extracción es más delicada, el pedículo arterial es relativamente corto y la amplitud de rotación limitada;

— CMC de pectoral mayor: es el colgajo más utilizado para la reconstrucción orofaríngea. Su vascularización se lleva a cabo por la rama pectoral de la arteria acromiotorácica. Es un colgajo:

— muy fiable, de extracción simple y rápida, en un tiempo;

— de migración fácil gracias a la longitud del pedículo;

— permite llenar grandes pérdidas de sustancia, incluso en un territorio irradiado;

— puede utilizarse para proteger el eje vascular después de una exéresis radical sobre todo postirradiación;

— induce un perjuicio estético y funcional moderado.

Colgajos libres microanastomóticos

También pueden ser utilizados en la reparación. Los principales son los colgajos libres de dorsal mayor, de pectoral mayor, a veces antebraquial o de mucosa gástrica.

VIGILANCIA POSTOPERATORIA

El vendaje nunca debe ser compresivo, ni para la piel ni para el pedículo del colgajo. La traqueotomía no es indispensable; si el paciente ha sido traqueotomizado, la ablación de la cánula debe ser precoz, al 3er día, al mismo tiempo que los drenes de Redon-Jost. La sonda nasogástrica permanece in situ generalmente una decena de días, fecha de la reintroducción de la alimentación.

Antibioticoterapia, aerosoles y kinesiterapia son indispensables, así como anticoagulantes en dosis profilácticas mientras el paciente no tenga una autonomía suficiente. Algunos cirujanos prescriben vasodilatadores durante algunas semanas para mejorar la viabilidad del colgajo.

• *Cirugía en zonas ganglionares*

La gran linfofilia de los tumores de la región amigdalina impone un tratamiento sistemático de las zonas ganglionares. Este tratamiento puede ser radioterápico o quirúrgico.

Si la opción quirúrgica ha sido elegida como primera intención, el tipo de vaciado tendrá en cuenta el grado de invasión ganglionar y el tratamiento aplicado al tumor primario: el vaciado ganglionar debe hacerse, idealmente, en monobloque con el tumor, lo cual es posible cuando la operación es una bucofaringectomía transmandibular. Cuando debe prepararse un colgajo de pectoral mayor se impone, como mínimo, el sacrificio del fascículo esternal del esternocleidomastoideo.

— En caso de N0: Candela [15] encontró en 1990, en un total de 47 pacientes con cáncer de orofaringe y N0, el 31 % con N^+ localizados mayoritariamente en la región subdigástrica y yugulocarotídea. Esta localización primaria de las adenopatías metastáticas también la encuentran la mayoría de los autores. Candela [15] refirió también que en caso de N^+ existe una invasión ganglionar retroespinal en cerca del 10 % de los casos. Por estas razones, el método debe ser en un primer tiempo una celuloadenectomía amplia o una exéresis funcional asociada a la exéresis submaxilar, insistiendo en el vaciado retroespinal. Algunos autores realizan de primera intención una celuloadenectomía limitada subdigástrica y yugulocarotídea supraomohioidea. Un examen extemporáneo de la adenopatía subdigástrica conducirá, en caso de invasión, a completar el procedimiento a nivel de las cadenas submaxilar, retroespinal y yugulocarotídea baja con un vaciado funcional.

— En caso de N1 N2: las cadenas submaxilares y retroespinales se invaden con más frecuencia que en los N0 (Candela [15], Byers [9]); el procedimiento debe ser una celuloadenectomía amplia o un vaciado funcional.

Si el N es superior a 3 cm, se realiza una exéresis radical desde el principio, aunque no se ha demostrado que así se mejora la supervivencia o la frecuencia de recidivas ganglionares.

Si el ganglio es subdigástrico resulta necesario incluir el vientre posterior del digástrico.

Si las adenopatías son bilaterales, se realizan dos exéresis funcionales o un vaciado funcional y una exéresis radical.

— En caso de N3, se realiza un vaciado radical desde el principio que puede requerir la sección del XII, de la carótida externa y la exéresis de la apófisis estiloides.

— En caso de persistencia de un resto ganglionar después de radioterapia como primer tratamiento, es necesario un procedimiento quirúrgico secundario. Con frecuencia será una exéresis radical.

En todos los casos, cuando se realiza una radioterapia de primera intención o postoperatoria, los campos de irradiación deberán cubrir la región retroespinal a causa de la frecuente invasión de este nivel.

Quimioterapia

Es controvertida y a menudo es un problema de convicción. Aunque conduce aproximadamente en el 60 al 70 % de los casos a una disminución macroscópica del tumor y a veces a una desaparición completa, actualmente, independientemente de los fármacos utilizados, ningún ensayo aleatorizado publicado ha demostrado una mejoría de la supervivencia cuando el tratamiento locorregional (radioterapia o cirugía más radioterapia) se compara a una asociación de quimioterapia de inducción y tratamiento locorregional (Lartigeau [43], Toohill [65], Schuller [60], Calais [13], Chang [17], Hong [34]). Schuller [60], en un estudio aleatorizado con 158 casos, no encontró ninguna diferencia en el tiempo de recidiva locorregional para los pacientes que han recibido una quimioterapia de inducción.

Parece, en cambio, que disminuiría la frecuencia de aparición de metástasis a distancia. Sin embargo ningún estudio ha demostrado una diferencia estadísticamente significativa.

■ *Indicaciones terapéuticas*

La orientación terapéutica depende de la localización primaria del tumor y de su extensión. La buena respuesta a la radioterapia de los tumores desarrollados en el tejido linfoide hacen preferir este tratamiento a la cirugía. En cambio, los cánceres más extensos con invasión muscular y ósea son sobre todo quirúrgicos.

Cirugía y radioterapia, solas o asociadas son las bases del tratamiento de los cánceres de la región amigdalina. Numerosos estudios confirman que la cirugía aislada o la radioterapia aislada tienen las mismas oportunidades de éxito en los cánceres poco avanzados (estado 1). Para las lesiones más avanzadas, la cirugía debe ser considerada como el primer tratamiento; las indicaciones de la radioterapia postoperatoria se resumen en el cuadro VI.

Indicaciones según la localización inicial y la extensión del tumor

• *Para los T1*

— amígdala palatina: radioterapia o exéresis por vía endobucal;

— pilar anterior: radioterapia o radioterapia + curieterapia;

— pilar posterior: radioterapia;

— vértice amigdalino: radioterapia o radioterapia + curieterapia con exéresis por vía endobucal;

— surco glosoamigdalino: radioterapia o radioterapia + curieterapia u orofaringectomía parcial.

• *Para los T2*

— amígdala palatina: radioterapia o exéresis por vía endobucal;

— pilar anterior: radioterapia + curieterapia o bucofaringectomía transmandibular;

— pilar posterior: radioterapia u orofaringectomía parcial;

— surco glosoamigdalino: orofaringectomía parcial.

Cuadro VI. – Indicaciones de radioterapia postoperatoria.

T3-T4
Forma muy infiltrante
Exéresis insuficiente
Más de 2 N^+
1 N^+ > 3 cm
Ruptura capsular
Mala delimitación

• *Para los T3*

Estos tumores extensos generalmente se tratan primero por cirugía, seguida de radioterapia postoperatoria. Las posibilidades actuales de la cirugía reparadora permiten obtener resultados funcionales y estéticos satisfactorios. Sin embargo, las extensiones a la nasofaringe, al maxilar superior o a más de la mitad de la base de la lengua agravan la evolución y debe debatirse la posibilidad de un tratamiento por irradiación exclusiva convencional o hiperfraccionada (Horiot [35]. Lee [44]).

• *Para los T4*

Estos tumores generalmente están fuera de todo protocolo terapéutico curativo. Se puede proponer una quimioterapia o una radioterapia paliativa para mejorar el bienestar del enfermo, pero también la abstención terapéutica, según los casos. La cirugía es una indicación excepcional debido a la complejidad de la reconstrucción con resultados complicados para un pronóstico muy malo.

Indicaciones según el aspecto macroscópico del tumor

Las formas exofíticas responden mejor a la radioterapia que las formas infiltrantes que se confían con frecuencia al cirujano. El aspecto macroscópico tiene a menudo una estrecha relación con la zona tumoral.

Indicaciones en función del grado de indiferenciación

Las formas poco diferenciadas parecen más radiosensibles que las formas bien diferenciadas. En algunos casos, esta característica puede ayudar a la decisión terapéutica.

Indicaciones según la invasión ganglionar

El tratamiento está en principio relacionado con el modo de tratamiento del tumor primario: radioterapia o cirugía.

— En caso de radioterapia exclusiva, se efectúa un acto quirúrgico en caso de resto ganglionar. Será un acto limitado o, muy a menudo, una exéresis radical más o menos asociada a un colgajo muscular de pectoral mayor para proteger la carótida.

— En caso de cirugía primaria, el tipo de vaciado depende del estadio ganglionar:

  — N0: celuloadenectomía amplia o exéresis funcional;

  — N1, N2: exéresis radical;

  — N3: exéresis radical.

— En caso de asociación de tumor pequeño con ganglios grandes: si el tumor es amigdalino, se puede preferir la radioterapia, pero la exéresis ganglionar corre el riesgo de ser difícil. Para las demás localizaciones, la cirugía está indicada con irradiación postoperatoria.

Indicaciones en función del terreno

Las contraindicaciones a la cirugía, que son globalmente las mismas que para la radioterapia con objetivo curativo, son bastante raras. El estado general de los pacientes es a menu-

do precario; sin embargo, una preparación cuidadosa que implique renutrición, permite realizar la operación prevista en la mayoría de los casos.

Casos particulares

• *Cánceres múltiples*

Corresponderían a una enfermedad neoplásica de una misma mucosa sujeta a las mismas agresiones.

— Los cánceres múltiples simultáneos (o segundas localizaciones) son bastante raros (5 % de los casos) y conducen generalmente a un tratamiento paliativo. En algunos casos la exéresis quirúrgica o la irradiación pueden englobar los dos cánceres en el mismo volumen.

— Los cánceres múltiples sucesivos (10 al 15 %) se tratan sólo en casos particulares y tendrá en cuenta los tratamientos anteriores.

• *Cánceres descubiertos por una metástasis ganglionar aparentemente primaria*

El tratamiento asocia vaciado cervical, amigdalectomía homolateral e irradiación complementaria.

• *Cánceres con metástasis a distancia*

Su frecuencia varía del 10 al 20 % según los autores. Serían más frecuentes en caso de tumor indiferenciado. La localización más frecuente es pulmonar (52 %), luego ósea (22 %) y hepática (6 %). Su presencia a menudo lleva a contraindicar el tratamiento, salvo en el caso que sean extirpables y cuando el tratamiento de la lesión primaria pueda realizarse sin dejar secuelas funcionales graves, permitiendo evitar la muerte cervical. En los otros casos, el tratamiento es paliativo y generalmente se recurre a la quimioterapia.

■ *Complicaciones del tratamiento*

Complicaciones de la radioterapia

Resulta necesario distinguir las reacciones normales de las verdaderas complicaciones que aparecen en el 20 al 30 % de los casos según los autores.

Las reacciones mucosas normales se conocen con el nombre de radiomucitis, en la que las mucosas irradiadas toman un aspecto eritematoso y edematoso doloroso que perturba a menudo la alimentación. El tratamiento es sintomático, las reacciones desaparecen varias semanas después de la irradiación. Las reacciones cutáneas son raras, se trata de una epidermitis seca, escamosa con pigmentación más o menos oscura de la piel que generalmente no deja secuelas.

Las complicaciones son:

— necrosis mucosas;

— caries dentarias cuyo tratamiento es principalmente preventivo: higiene bucodentaria rigurosa, fluoruración y supervisión odontológica regular;

— la osteorradionecrosis mandibular es una complicación rara en el tratamiento por radioterapia del cáncer de la amígdala (2 al 8 % según Luboinski [35] y Fletcher [22]). Está favorecida por la acción citotóxica directa de la radioterapia en el hueso y con frecuencia aparece después de factores desencadenantes: caries dentarias descuidadas, infección bacteriana bucal, inicio de la irradiación previa a la cicatrización gingival y sobre todo los traumatismos óseos (extracción dentaria intempestiva, prótesis dentaria mal adaptada, etc.). La curación espontánea es excepcional y necesita muy a menudo una operación para eliminar el foco de osteólisis, operación que puede llegar hasta la hemimandibulectomía con desarticulación temporomandibular;

— puede observarse trismus, a menudo debido a una necrosis mucosa, a veces a una fibrosis de los músculos masticatorios y/o a una artritis temporomandibular;

— las complicaciones neurológicas (parálisis postirradiación de los pares craneales, mielitis postirradiación) son excepcionales;

— las estenosis carotídeas son muy raras;

— las hemorragias carotídeas constituyen una complicación mayor de las necrosis mucosas y se observan en caso de tumores voluminosos y ulcerosos; no dependen de las modalidades de la irradiación;

— la esclerosis cervical mayor es rara, se observa después de una asociación radioquirúrgica con exéresis radical, después de una sobredosificación importante en un tumor voluminoso o después de una irradiación hiperfraccionada cuando ésta sobrepasa 80 Gy. Da un aspecto de «cuello de madera» con cervicalgias que irradian a los hombros.

Complicaciones de la cirugía

La preparación cuidadosa de los enfermos, la profilaxis antibiótica de los gérmenes anaerobios, los progresos de las unidades de cuidados intensivos y la atención postoperatoria han disminuido ampliamente su incidencia.

Cuando la cirugía se realiza de primera intención, estas complicaciones son bastante raras comparadas con las que aparecen después de una cirugía en un terreno irradiado.

• *Complicaciones locales*

— Los incidentes locales serán prevenidos lo mejor posible y tratados con cuidados locales realizados por el cirujano en sala de curación.

— El hematoma cervical precoz impone una revisión quirúrgica.

— La necrosis cutánea local debe debridarse.

— El hematoma coleccionado al 5º día será drenado a partir de la incisión cutánea.

— Las fístulas salivales simples son raras, se tratan por taponamiento y vendajes diarios. En un terreno irradiado, la frecuencia de fístulas disminuye ampliamente cuando se utiliza un CMC para reconstruir la pared faríngea, sabiendo que las complicaciones propias de los colgajos son raras (Gehanno [27] encontró el 3 % de necrosis importantes y el 10 % de necrosis cutáneas superficiales en la literatura sobre los CMC de pectoral mayor).

— Las linforreas constituyen una complicación de la exéresis cervical; son raras si se hace la linfostasia de cualquier herida del conducto torácico.

— Complicaciones graves.

  — El orostoma se debe a una necrosis cutaneomucosa que provoca una amplia pérdida de sustancia cutánea y faríngea, con frecuencia sobreinfectada por piociánicos. La diabetes, la arteritis o una irradiación anterior pueden aumentar la frecuencia de aparición. El cierre necesita a menudo un colgajo. Muchos autores utilizan un CMC desde el principio para reconstruir la pared faríngea y evitar esta complicación, sobre todo si se trata de un terreno irradiado.

  — La ruptura carotídea es excepcional desde la utilización de los colgajos.

• *Complicaciones generales*

Son las comunes a cualquier cirugía cervicofacial mayor: infección broncopulmonar, complicaciones tromboembólicas, complicaciones hepáticas, delirium tremens, complicaciones renales, descompensación de la diabetes.

Complicaciones de la quimioterapia

Las más frecuentes son la toxicidad hematológica y la mala tolerancia de los pacientes, marcada por náuseas y vómitos que pueden impedir la alimentación. Cada droga posee una toxicidad propia.

EVOLUCIÓN Y RESULTADOS DEL TRATAMIENTO

Evolución del cáncer tratado

Control

Las consultas de control se efectúan cada 2 meses durante 1 año, luego cada 3 y 6 meses; aprecian el estado general del paciente e intentan detectar:

— una recidiva local: cualquier aspecto sospechoso a la exploración o a la palpación requiere una biopsia;

— una recidiva ganglionar, por palpación cervical bilateral sistemática;

— una nueva localización, sospechada en la anamnesis (disfagia baja, molestias respiratorias, otalgia, etc.) y el examen clínico (faringolaringoscopia indirecta sistemática);

— una metástasis en particular pulmonar (radiografía pulmonar periódica).

Recidivas tumorales

Aparecen en el 90 % de los casos en los dos primeros años (Bataini [2], Lee [44], Foote [24]).

• *Frecuencia*

Cualquiera que sea el tratamiento realizado —radioterapia exclusiva, cirugía sola, irradiación preoperatoria o cirugía con radioterapia postoperatoria— el porcentaje de fracasos locales es de alrededor del 30 % para todos los estadios tumorales agrupados. Sin embargo, estas recidivas son considerablemente más frecuentes en los tumores de gran volumen *(cuadro VII).*

• *Factores que favorecen la recidiva*

Después de radioterapia exclusiva, los fracasos se sitúan esencialmente a nivel de la zona tumoral inicial y están influenciados por:

— el tamaño del tumor: Foote [23], Lee [44], Bataini [2] demuestran una diferencia significativa de los fracasos locales que aumenta con el T *(cuadro VII)*;

— la zona tumoral inicial: Bataini et al [2] notan una mayor frecuencia de recidivas cuando el tumor está localizado en el pilar anterior (44 % a los 3 años), o invade el surco glosoamigdalino (52 %) frente al 28 % para la amígdala y el pilar posterior. Foote [23] y Lee [44] refieren las mismas constataciones;

— el aspecto macroscópico: los tumores hipertróficos son más radiosensibles que los tumores infiltrantes y ulcerados. Bataini et al [2] obtienen la eliminación local en el 69 % a los 3 años frente al 51 %, respectivamente;

— la histología: los tumores diferenciados dan más recidivas locales (Bataini [2]). Lusinchi [46] obtiene la eliminación local en el 93 % de los tumores poco diferenciados frente al 73 % de los tumores bien diferenciados;

— la extensión tumoral: algunas extensiones comportan una diferencia significativa en el porcentaje de recidiva: base de la lengua (55 % si está invadida frente al 28 % en ausencia de invasión), por delante del pilar anterior (55 % frente al 29 %), faringolaringe (58 % frente al 30 %) según Bataini [2]. Otros autores muestran también el carácter peyorativo del control local de estas extensiones [47];

— la técnica de irradiación: para Bataini [2], las dosis totales de irradiación comprendidas entre 55 y 75 Gy no influyen; en cambio constata un aumento significativo de las recidivas cuando la duración de la administración de la dosis total sobrepasa los 40 días. Las subdosis también favorecen las recidivas.

Después de cirugía, los fracasos son principalmente marginales cuando la exéresis es insuficiente, hecho propiciado por la desaparición de los límites precisos del tumor después de una radioterapia preoperatoria o una quimioterapia de inducción. Se recordará pues la necesidad de realizar la operación planificada antes de cualquier tratamiento.

Los fracasos profundos, parafaríngeos, los fracasos infiltrantes submucosos del pilar posterior deben ser buscados sistemáticamente, sobre todo si el paciente se queja de dolor.

• *Cirugía de segunda intención después del fracaso de la radioterapia*

Es una cirugía difícil donde la utilización de los colgajos, en particular el CMC de pectoral mayor, encuentra su mejor indicación. El pronóstico es mediocre, con una supervivencia a los 5 años que varía entre el 10 y el 30 %.

Recidivas ganglionares

En la mayoría de los casos aparecen en los 2 años posteriores al tratamiento inicial. Su frecuencia varía entre el 10 y el 20 % según los autores: el 17 % después de radioterapia exclusiva según Bataini [2], el 13 % después de cirugía e irradiación postoperatoria según Foote [24], el 20 % según Pérez [56] cualquiera que sea el tratamiento inicial realizado. Las factores favorecedores son: el N inicial, el T inicial, el grado de diferenciación del cáncer (los tumores bien diferenciados darían más recidivas ganglionares). Su pronóstico es malo y su tratamiento difícil: vaciamiento radical, sobredosificación radioterápica.

Los ganglios infiltrados tienen un pronóstico aún más negativo.

Aparición de una segunda localización

Reuniendo todas las segundas localizaciones neoplásicas, un paciente tratado por un cáncer amigdalino tiene el 25 % de posibilidades de tener una segunda localización neoplásica. Spiro [62] en una serie de 162 cánceres de la región amigdalina, encontró varias localizaciones en el 27 % de los casos en el momento del diagnóstico inicial.

A veces resulta posible tratar los dos cánceres simultáneamente, sin embargo el pronóstico es considerablemente más sombrío.

Metástasis

• *Frecuencia*

Varía del 8,7 % para Bataini [2] y el 9 % para Foote [24] al 17,2 % para Pérez [56]. Aparece en el 80 % de los casos en los 2 años que siguen al tratamiento inicial. Lusinchi [46] refiere una incidencia de metástasis del 12 % a los 5 años.

Su aparición está propiciada por:

— el volumen tumoral inicial: Pérez [56] encontró el 5 % de metástasis para los T1-T2, el 20 % para los T3 y el 30 % para los T4. Lee [44] refirió el 2 % para los T1-T2 y el 32 % para los T4;

— el grado de invasión ganglionar inicial: la frecuencia de las metástasis aumenta del 2 al 5 % para los N0-N1 y del 17 al 30 % para los N2-N3 (Lusinchi [46]: incidencia de metástasis a los 5 años del 39 % para los N3 frente al 5 % para los demás N);

— el tratamiento inicial: Pérez [56] encontró que las metástasis son más frecuentes en casos de terapéutica que asocia cirugía e irradiación postoperatoria (27 %), que en casos de irradiación exclusiva o de radioterapia preoperatoria, en que su frecuencia se limita al 15,7 %. Givens [30] observó resultados similares. La quimioterapia podría tener un efecto preventivo según Schuller [60].

• *Localización de las metástasis*

Las localizaciones más frecuentes son el pulmón, el hueso, el hígado y el cerebro; Givens [30] encontró el 52, el 27, el 17 y el 4 % respectivamente.

Cuadro VII. – Frecuencia de recidivas tumorales a los 3 años según el T y el tratamiento.

Autor	T	Remmler [58]	Lusinchi [46]	Bataini [2]	Pérez [56]	Lee [44]	Foote [24]
Año		1985	1989	1989	1991	1993	1994
Nº de casos		160	193	465	296	243	72
Cirugía aislada	todos	17 %					
	T1						19 %
	T2						22 %
	T3						56 %
	T4						100 %
Radioterapia aislada	todos	28 %					
	T1		12 %	10 %	30 %	13 %	
	T2		21 %	16 %	30 %	21 %	
	T3			36 %	30 %	29 %	
	T4			53 %	52 %	56 %	
Radioterapia preoperatoria	T1				20 %		
	T2					20 %	
	T3				30 %		
Cirugía + radioterapia	todos	33 %					
	T1						22 %
	T2						29 %
	T3						
	T4				33 %		

Resultados del tratamiento

Supervivencia

En 1983, los autores del informe sobre los epiteliomas de la región amigdalina comunicaron todos tratamientos agrupados, una supervivencia del 39 % a los 3 años y del 26 % a los 5 años. Parece que los progresos terapéuticos radioterápicos y quirúrgicos (en particular con el desarrollo de las técnicas de reparación con colgajos que permiten una exéresis más amplia) han mejorado estos resultados (*cuadros VIII* y *IX*).

Resultados de la radioterapia

• *Radioterapia externa*

La supervivencia global a los 5 años varía del 48 al 58 %, los T1 se curan en más del 60 %, los T2 en el 50 %, los T3 en el 40 %, los T4 en el 20 %. Lusinchi [46] y Bataini [2] relevaron que la diferenciación tumoral influye en la frecuencia de recidivas: los epiteliomas bien diferenciados tienen más fracasos locales que los poco diferenciados. Una dosis de 55 a 70 Gy basta para curar los T1-T2; el aumento de las dosis más allá de 75 Gy no mejora los resultados para los T3-T4 (Bataini [2]). La duración total del tratamiento debe ser de 40 días máximo, más allá de esta duración Bataini [2] refiere un grado significativamente más elevado de recidivas.

• *Asociación radioterapia externa y curieterapia*

Behar [4], en una serie de 37 casos con el 32 % de T3-T4 y el 49 % de N2-N3, obtiene una supresión local y cervical en el 95 y el 87 % de los casos respectivamente, con una supervivencia global a los 5 años del 64 %. Behar propone esta asociación para los tumores voluminosos como alternativa a la asociación cirugía e irradiación postoperatoria que mejora, para él, el postoperatorio funcional y estético en la mayoría de los casos. Maulard [50] y Peiffert [55] proponen la curieterapia después del fracaso de la radioterapia: si bien la supervivencia global sigue siendo mediocre (respectivamente el 30 y el 19 % a los 5 años para sus dos series), Peiffert [55] obtiene un control local a los 5 años en el 80 % de los casos para los T1N0 y en el 67 % de los casos para los T2N0; Maulard [50] obtiene la supresión local a los 3 años en el 68 % de los casos.

• *Radioterapia hiperfraccionada*

Horiot [35] obtiene en una serie randomizada de 356 casos tratados con radioterapia convencional (70 Gy en 35 sesiones durante 7 semanas), versus radioterapia hiperfraccionada (80,5 Gy en 70 sesiones durante 7 semanas), una mejoría significativa del control locorregional a los 5 años (38 % versus 56 % respectivamente). Nota también una mejoría para los T3N0 y T3N1 pero no para los T2 y una tolerancia igual a la radioterapia convencional a pesar de un aumento de la dosis total liberada.

Resultados de la cirugía aislada

Resultados de este tipo son difíciles de analizar pues se agrupan a menudo con los resultados de la cirugía asociada a radioterapia. Foote [24], en 56 casos de cirugía aislada obtiene para los T3 y T4, el 56 y el 43 %, respectivamente, de supervivencia a los 5 años. Estos resultados son considerablemente inferiores a los que obtiene con irradiación postoperatoria, recomendando la asociación cirugía-radioterapia para este tipo de tumores.

Cuadro VIII. – Supervivencia de los cánceres de la amígdala, todos los estadios agrupados, en función del tratamiento.

Autor	Año	Todos los tratamientos 3 años	Radioterapia 3 años	Cirugía + radioterapia 3 años	Radioterapia 5 años	Cirugía + radioterapia 5 años
Spiro [62]	1989	51 %				
Mizono [52]	1986				54 %	
Remmler [58]	1985				48 %	58 %
Foote [24]	1994		48 %	75 %		

Cuadro IX. – Supervivencia a los 5 años de los cánceres de la amígdala por estadio cualquiera que sea el tratamiento.

Autor	Año	Estadio I	Estadio II	Estadio III	Estado IV
Givens [30]	1981	93 %	57 %	27 %	17 %
Pérez [56]	1992	76 %	54 %	45 %	20 %
Wong [70]	1989	100 %	80 %	74 %	60 %

Cuadro X. – Radioterapia en los carcinomas de la región amigdalina. Supervivencia a los 3 y a los 5 años.

Autor	T	Remmier [58]	Mizono [52]	Lusinchi [46]	Bataini [2]	Pérez [56]	Lee [44]
Año		1985	1986	1989	1989	1991	1993
Nº de caso		160	171	193	465	296	243
Supervivencia los 3 años	todos			73 %			
	T1		90 %		90 %		
	T2		65 %		80 %		
	T3		40 %		63 %		
	T4				43 %		
Supervivencia a los 5 años	todos	48 %		58 %			
	T1			64 %		76 %	44 %
	T2			56 %		54 %	57 %
	T3					45 %	55 %
	T4					20 %	31 %

Resultados de las asociaciones radioquirúrgicas

Cirugía después de fracaso de radioterapia

A pesar de la utilización de los colgajos, que permiten una exéresis amplia y habían suscitado la esperanza de mejorar los resultados, esta cirugía aún está marcada por un porcentaje importante de recidivas locales: el 34 % según Junien-Lavillauroy [37], el 36 % según Gehanno [26] y el 50 % según Pacheco-Ojeda [54].

Los resultados publicados recientemente sobre la supervivencia: el 38 % a los 3 años y el 24 % a los 5 años según Gehanno [26], el 42 % a los 3 años y el 29 % a los 5 años según Junien-Lavillauroy [37], no muestran mejoría con respecto a resultados más antiguos: el 20 % de supervivencia a los 5 años según Simon [61], el 27 % a los 5 años según Martial [49], el 14 % a los 5 años según Geoffray [29], el 20 % a los 3 años y el 13 % a los 5 años según Vandenbrouck [67], el 33,3 % a los 5 años para los T1 a T2 según Laccourreye [42].

• *Cirugía y radioterapia postoperatoria*

Los resultados obtenidos por varios autores están resumidos en el cuadro X. Los resultados más recientes tienden a mostrar una mejoría de la supervivencia con respecto a estos diez últimos años. Esta mejoría puede deberse a la mayor utilización de los colgajos. Sin embargo el pequeño número de casos sugiere prudencia, aunque tal vez se verá la confirmación de esta mejoría del pronóstico tras la publicación de series más grandes.

Para la mayoría de los autores, esta asociación es la que da los mejores resultados para los tumores grandes cuya extensión invade la base de la lengua o sobrepasa por delante el pilar anterior, siendo estas zonas difícilmente esterilizadas por radioterapia.

• *Radioterapia preoperatoria y cirugía*

Pérez [56], en un estudio no aleatorizado de 296 casos, refirió los resultados obtenidos con radioterapia preoperatoria y

Cuadro XI. – Supervivencia a los 3 años en función del estadio y el tratamiento realizado (según Pérez).

Estadio	Radioterapia exclusiva	Radioterapia preoperatoria	Radioterapia postoperatoria
T1N0	8/10 (80 %)	315 (60 %)	
T2N0	14/29 (48 %)	14/22 (64 %)	3/4 (75 %)
T3N0	7/11 (64 %)	8/18 (44 %)	4/6 (66 %)
T1-T2 N1-N2	4/11 (6 %)	13/18 (72 %)	2/4 (50 %)
T3 N1-N2	12/22 (55 %)	12/45 (27 %)	7/12 (58 %)
T1-T3 N3	3/13 (23 %)	3/11(27 %)	2/3 (66 %)
T4 N1-N3	4/31 (13 %)	4/14 (29 %)	4/7 (57 %)

cirugía versus radioterapia exclusiva y cirugía y radioterapia postoperatoria *(cuadro XI)*: sus resultados no muestran diferencias significativas con los resultados de la radioterapia exclusiva, en cambio la supervivencia es mejor en todos los estadios con la asociación de cirugía. Kramer [46] *(cuadro XII)* encontró también mejores resultados en una serie de 46 casos en favor de la radioterapia postoperatoria.

Este esquema terapéutico no parece ser el más adaptado para el tratamiento de los carcinomas de la región amigdalina.

Resultados de la quimioterapia

Permite obtener una regresión macroscópica del tumor en aproximadamente el 70 % de los casos. Es el único resultado que se puede afirmar. Es posible que la quimioterapia disminuya la incidencia de las metástasis a distancia.

■ *Secuelas funcionales*

Además del perjuicio estético, la cirugía de exéresis orofaríngea determina alteraciones que afectan a los dos primeros tiempos de la deglución y alteraciones fonatorias. Vaughan [68] observó que en 50 pacientes operados, el 78 % refieren alteraciones masticatorias residuales importantes y el 66 % sólo pueden ingerir una alimentación líquida. Estas cifras serían actualmente menos importantes gracias a los progresos de las técnicas de reparación y a una actitud más conservadora frente a la mandíbula. En todos los casos, una reeducación precoz ayudará al paciente a retomar una alimentación satisfactoria *(cuadro XIII)*.

Hematosarcomas de la región amigdalina

LINFOMA MALIGNO NO HODGKIN (LMNH) DE LA AMÍGDALA

Los LMNH son sarcomas no leucémicos, desarrollados a partir de elementos celulares normales de los órganos linfoides, marcados por la proliferación de células linfoides, más raramente por la proliferación de células reticulares o histiocitarias. A nivel de la orofaringe, su localización preferente es la amígdala palatina, órgano linfoide del anillo de Waldeyer (10 % de los cánceres de este órgano, Brugere 1977). Aparecen esencialmente en el hombre (65 %) y se observan en todos los rangos de edad. Los signos funcionales están generalmente poco marcados o ausentes, a veces una molestia laterofaríngea o una disfagia alta obligan a practicar un examen diagnóstico de la orofaringe. Este diagnóstico se sospecha ante una asimetría del volumen de las amígdalas, con un tumor amigdalino unilateral cuyas características en favor de un linfoma son el aspecto liso, firme sin dureza, de color rojo o violáceo, a veces pseudoflemonoso, sin signos infecciosos e indoloro. En el 30 % de los casos, el signo revelador es una adenopatía cervical aislada sin puerta de entrada [36].

En el momento del diagnóstico, la invasión ganglionar cervical está presente en el 80 % de los casos, se trata de una poliadenopatía cervical bilateral, de consistencia firme, alcanzando todas las cadenas cervicales.

El diagnóstico de certeza se basa en la histología: punción citológica de una adenopatía, biopsia ganglionar y/o pieza de amigdalectomía.

Un análisis de extensión en busca de localizaciones extracervicofaciales es sistemático, realizado por los hematólogos a los cuales el paciente ha sido confiado. El tratamiento se basa en una asociación radioquimioterápica cuyos protocolos son variables según los estadios clínicos y el tipo histológico obtenido al término del análisis general.

Los resultados inmediatos refieren el 85 % de remisiones completas y el 13 % de fracasos locorregionales. Ulteriormente, las recidivas aparecen en el 50 % de los sujetos en remisión en el año que sigue al tratamiento, sean locorregionales o extracervicofaciales. El porcentaje de supervivencia a los 5 años en los adultos es de aproximadamente el 40 %.

OTROS HEMATOSARCOMAS

Aunque se han observado algunos casos excepcionales de localización amigdalina en la enfermedad de Brill-Symmers y en la enfermedad de Waldenstrom, las localizaciones orofaríngeas de la enfermedad de Hodgkin son raras [39], pero su

Cuadro XII. – Asociación cirugía-radioterapia postoperatoria en los cánceres de la región amigdalina. Supervivencia a los 3, 4 y 5 años

Autor	T	Geoffray [29]	Kramer [40]	Kajanti [38]	Foote [24]
Año		1983	1987	1992	1994
Nº de casos		90	46	40	16
Supervivencia a los 3 años	todos	46,5 %			
	T1-T2				
	T3-T4				
Supervivencia a los 4 años			38 %		
Supervivencia a los 5 años	todos	43 % actuarial		52,5 %	
	T1-T2				75 %

Cuadro XIII. – Carcinomas epidermoides amigdalinos: recapitulación.
Siempre se debe investigar una carcinosis difusa y otra localización de las vías aerodigestivas superiores
La palpación es esencial para medir las infiltraciones submucosas
La incidencia de las metástasis ganglionares es del 60 al 75 %
El tratamiento de los cánceres avanzados de la región amigdalina se basa en la cirugía. La radioterapia postoperatoria depende de las constataciones clínicas y anatomopatológicas
La preservación mandibular es posible prácticamente siempre
Un colgajo musculocutáneo aporta un excelente llenado profundo y una muy buena protección carotídea
Cirujano y anestesista deben proponer juntos las indicaciones del modo de ventilación per y postoperatorio

frecuencia está subestimada por la ausencia de examen ORL sistemático en estos pacientes.

La amígdala palatina es una de las localizaciones predilectas de los plasmocitomas [14, 59]. Una adenopatía cervical puede ser reveladora del hematosarcoma. Su frecuencia se estima en el 0,5 % de los tumores de las VADS. Es un tumor del hombre, de 45 a 65 años, cuyo diagnóstico histológico es difícil. El descubrimiento de un plasmocitoma extramedular debe orientar hacia la búsqueda de una enfermedad de Kahler. Su evolución es imprevisible pero parece bastante larga. El tratamiento se basa en la radioterapia.

La linfadenopatía angioinmunoblástica (LAI) [66] se caracteriza por la existencia de poliadenopatías difusas cervicales y axilares, de hepatosplenomegalia, de una alteración del estado general con fiebre, erupción cutánea y prurito. La lesión ORL es rara, pero puede dominar el cuadro clínico inicial: las lesiones de la nasofaringe y de la faringe parecen ser las más frecuentes, de tipo ulceración, mientras que a nivel de la amígdala se encuentra una hipertrofia global unilateral. Esta enfermedad podía deberse a una disfunción inmunitaria. El tratamiento se apoya esencialmente en quimioterapia o corticoterapia.

Tumores raros de la región amigdalina

OTROS TUMORES MALIGNOS

Han sido descritos casos de sarcomas, de sinovialosarcomas primarios [28], de tumores mixtos, de cilindromas, de tumores mucoepidermoides, situados en la región amigdalina. Son excepcionales.

MELANOMAS MALIGNOS

Su localización en la amígdala es rara, más bien unilateral, afectando a los dos sexos, entre los 30 y los 80 años; la edad de aparición del tumor es de 40 años en las mujeres y 55 años en los hombres. Los signos clínicos de alerta no son específicos: sensación de cuerpo extraño, algias faríngeas, adenopatía cervical, etc. El aspecto macroscópico es el de un tumor lobulado en el conjunto de la amígdala, a veces pediculado o infiltrante, de superficie friable, hemorrágico, de coloración azul violácea aunque a veces acrómico y de consistencia blanda. Metastatizan fácilmente por vía linfática o hematógena. El tratamiento consiste en una amigdalectomía ampliada seguida o no de radioterapia. El pronóstico es desfavorable.

METÁSTASIS AMIGDALINAS

Son raras. Brownson et al [8] enumeran 76 casos publicados en la literatura en 1979. Las más frecuentes provienen de un cáncer del riñón [7] o de un melanoma [6], seguidas del cáncer bronquial [1], de mama, de seminomas, de cánceres gástricos, del recto y de hidronefromas. Se han descrito casos aislados de metástasis amigdalinas de cáncer prostático (Stern [63] 1923, Millar [51] 1994), de un coriocarcinoma (Kutty [41] 1971), de un cáncer anaplásico tiroideo (Hadar [33] 1987), de un cáncer del páncreas (Maor [48] 1983), de un tumor de Wilms (Hyams 1978). Estas metástasis son muy a menudo unilaterales. El lapso transcurrido entre el diagnóstico del tumor y la aparición de metástasis es generalmente de menos de 1 año. Su descubrimiento puede preceder al del cáncer primario.

Cualquier referencia a este artículo debe incluir la mención del artículo original: Beutter P et Pinlong E. Cancers de la région amygdalienne. Encycl Méd Chir (Editions Scientifiques et Médicales Elsevier SAS, Paris, tous droits réservés), Oto-rhino-laryngologie, 20-595-A-10, 1995, 12 p.

Bibliografía

[1] **BARTON TK, KESTERSON GH, WELLMAN D, McCARTY KS.** Tonsillar metastasis from carcinoma of the breast with ultrastructural and steroid receptor analyses. Laryngoscope **1980** ; 90 : 477-485

[2] **BATAINI JP, ASSELAIN B, JAULERRY C et al.** A multivariate primary tumour control analysis in 465 patients treated by radical radiotherapy for cancer of the tonsillar region : clinical and treatment parameters as prognostic factors. Radiother Oncol **1989** ; 14 : 265-277

[3] **BEAUVILLAIN C, CARABA P, KORB G, BANUS C, LEGENT F.** Intérêt de la conservation de la continuité mandibulaire dans les buccopharyngectomies transmandibulaires. A propos de 11 observations. Ann Otolaryngol **1990** ; 107 : 1-5

[4] **BEHAR RA, MARTIN PJ, FEE WE, GOFFINET DR.** Iridium-192 interstitial implant and external beam radiation therapy in the management of squamous cell carcinomas of the tonsil and soft palate. Int J Radiat Oncol Biol Phys **1993** ; 28 : 221-227

[5] **BERG JW.** Morphologic classification of human cancer. In : Cancer epidemiology and prevention. WB Saunders. Philadelphia. **1982** ; pp 74-89

[6] **BERTARIO L, PIVA L, BARNI S.** Metastasi tonsillari da melano maligno. Nuovo Arch Ital Otol Rhinol Laringol **1980** ; 8 : 291-296

[7] **BOM JW, BAARSMA EA.** Metastatic hypernephroma in the tonsil. J Laryngol Otol **1982** ; 96 : 1159-1163

[8] **BROWNSON RJ, JAQUES WE, LAMONTE SE, ZOLLINGER WK.** Hypernephroma metastatic to the palatine tonsils. Ann Otol Rhinol Laryngol **1979** ; 88 : 235-239

[9] **BYERS RM, WOLF PF, BALLANTYNE AJ.** Rationale for elective modified neck dissection. Head Neck **1988** ; 10 : 160-167

[10] **CACHIN Y.** Tumeurs malignes de l'amygdale palatine. **Encycl Med Chir** (Elsevier, Paris). Otorhinolaryngologie. 20595 A^{10}. **1973**

[11] **CACHIN Y, LACCOURREYE H, PINEL J et coll.** Epitheliomas de la région amygdalienne. Rapport de la Société française d'ORL. Arnette. Paris. **1983**

[12] **CACHIN Y, SANCHO-GARNIER H, MICHEAU C et al.** Nodal metastasis from carcinomas of the oropharynx. Otolaryngol Clin North Am **1979** ; 12 : 145-154

[13] **CALAIS G, REYNAUD-BOUGNOUX A, GARAND G, BEUTTER P, LE FLOCH O.** Oropharynx carcinoma : irradiation alone versus induction chemotherapy plus irradiation : 5 years results. Br J Radiol **1990** ; 63 : 340-345

[14] **CALVET J, BIMES C, CLAUX J, AZAIS A.** Les plasmocytomes extramédullaires en oto-rhino-laryngologie. J Fr ORL **1965** ; 14 : 839-850

[15] **CANDELA FC, KOTHARI K, SHAH JP.** Patterns of cervical node metastases from squamous carcinoma of the oropharynx and hypopharynx. Head Neck **1990** ; 12 : 197-203

[16] **CANN CI, FRIED MP, ROTHMAN KJ.** Epidemiology of squamous cell cancer of the head and neck. Otolaryngol Clin North Am **1985** ; 18 : 367-388

[17] **CHANG TM.** Induction chemotherapy for advanced head and neck cancers : a literature review. Head Neck **1988** ; 10 : 150-159

[18] **DECOUFLE P.** Cancer risks associated with employment in the leather and leather products industry. Arch Environ Health **1979** ; 34 : 33-37

[19] **DEPONDT J, GUEDON C, COHEN B, NALLET E, GEHANNO P.** La pharyngectomie latérale transmandibulaire conservatrice. Résultats fonctionnels sur une série de 38 patients. Ann Otolaryngol **1993** ; 110 : 456-461

[20] **ECKEL HE, VOLLING P, POTOTSCHING C, ZOROWKA P, THUMFART W.** Transoral laser resection with staged discontinuous neck dissection for oral cavity and oropharynx squamous cell carcinoma. Laryngoscope **1995** ; 105 : 53-60

[21] **ENTERLINE PE.** Importance of sequential exposure in the production of epichlorohydrin and isopropanol. Ann NY Acad Sci **1982** ; 381 : 344-349

[22] **FLETCHER GH, LINDBERG RD.** Squamous cell carcinomas of the tonsillar area and palatine arch. Am J Roentgenol **1966** ; 96 : 574-587

[23] **FOOTE RL, HILGENFELD RU, KUNSELMAN SJ et al.** Radiation therapy for squamous cell carcinoma of the tonsil. Mayo Clin Proc **1994** ; 69 : 525-531

[24] **FOOTE RL, SCHILD SE, THOMPSON WM et al.** Tonsil cancer : patterns of failure after surgery alone and surgery combined with postoperative radiation therapy. Cancer **1994** ; 73 : 2638-2647

[25] **GEHANNO P, COSTE A, DEPONDT J, GUEDON C, VIALLARD D.** Pharyngectomie latérale transmandibulaire conservatrice (PLTC) dans les cancers de la paroi oropharyngée latérale. Ann Otolaryngol **1990** ; 107 : 101-106

[26] **GEHANNO P, DEPONDT J, GUEDON C, KEBAILI C, KOKA V.** Primary and salvage surgery for cancer of the tonsillar region : a retrospective study of 120 patients. Head Neck **1993** ; 15 : 185-189

[27] **GEHANNO P, GUEDON C, LACAU SAINT GUILY J, KOUBBI G.** Notre expérience des lambeaux musculocutanés du grand pectoral. Anatomie, technique, résultats, revue de la littérature. Ann Otolaryngol **1982** ; 99 : 77-83

[28] **GENEST P, KIM TH, KATSARKAS AS, JOTHY S.** Calcified synovial sarcoma of the oropharynx. Br J Radiol **1983** ; 56 : 580-582

[29] **GEOFFRAY B.** La buccopharyngectomie transmaxillaire dans le traitement des cancers de la région amygdalienne [Thèse]. Paris. **1983**

[30] **GIVENS CD, JOHNS ME, CANTRELL RW.** Carcinoma of the tonsil. Arch Otolaryngol Head Neck Surg **1981** ; 107 : 730-734

[31] **GLUCKMAN JL, BLACK RJ, CRISSMAN JD.** Cancer of the oropharynx. Otolaryngol Clin North Am **1985** ; 18 : 451-460

[32] **GODBOLD JH, TOMPKINS EA.** A long-term mortality study of workers occupationally exposed to metallic nickel at the Oak Ridge gadeous diffusion plant. J Occup Med **1979** ; 21 : 799-806

[33] **HADAR T, MOR C, HAR-EL G, SIDI J.** Anaplastic thyroid carcinoma metastatic to the tonsil. J Laryngol Otol **1987** ; 101 : 953-956

[34] **HONG WK.** Induction chemotherapy for advanced head and neck cancer. Head Neck **1988** ; 10 : 147-149

[35] **HORIOT JC, LE FUR R, NGUYEN T et al.** Hyperfractionated compared with conventional radiotherapy in oropharyngeal carcinoma : an EORTC randomized trial. Eur J Cancer **1990** ; 26 : 779-780

[36] **JELLIFFE AM.** Malignant disease of the oropharynx. Diagnosis and assessment of non-Hodgkin's lymphomas. J Laryngol Otol **1980** ; 96 : 71-83

[37] **JUNIEN-LAVILLAUROY C, BARTHEZ M, BOLLA M, ROUX O, MOURET P.** La buccopharyngectomie transmaxillaire en première intention et en rattrapage dans les cancers buccopharyngés latéraux. Rev Laryngol **1990** ; 111 : 115-119

[38] **KAJANTI MJ, HOLSTI LR, MÄNTYLÄ MM.** Postoperative radiotherapy of squamous cell carcinoma of the tonsil : factors influencing survival and time to recurrence. Acta Oncol **1992** ; 31 : 49-52

[39] **KARCHER DS, PERRY DJ, HURWITZ MA, DETRICK-HOOKS B.** T-Cell lymphoma occuring in the oropharynx. Cancer **1982** ; 50 : 1155-1159

[40] **KRAMER S, GELBER RD, SNOW JB et al.** Combined radiation therapy and surgery in the management of advanced head and neck cancer : final report of study 73-03 of the radiation therapy oncology group. Head Neck **1987** ; 9 : 19-27

[41] **KUTTY MK, SHENOY AV.** Metastatic choriocarcinoma to the tonsil following hysterectomy for an invasive mole and period of « inactivity » of trophoblastic tissue. Report of a case. Oral Surg **1971** ; 32 : 248-252

[42] **LACCOURREYE H, BRASNU D, BEUTTER P et coll.** La place de la chirurgie première dans le traitement des épithéliomas de la région amygdalienne. Ann Otolaryngol **1981** ; 98 : 491-496

[43] **LARTIGEAU E, ESCHWEGE F, LUSINCHI A, WIBAULT P, LUBOINSKI B.** Chimiothérapie d'induction dans les tumeurs T1 et T2 de la région amygdalienne. Ann Otolaryngol **1993** ; 110 : 42-45

[44] **LEE WR, MENDENHALL WM, PARSONS JT, MILLION RR, CASSISI NJ, STRINGER SP.** Carcinoma of the tonsillar region : a mutivariate analysis of 243 patients treated with radical radiotherapy. Head Neck **1993** ; 15 : 283-288

[45] **LUBOINSKI B, RICHARD J, WIBAULT P.** Complications et séquelles de la radiothérapie des cancers de l'oropharynx. In : Les cancers de l'oropharynx. Masson. Paris. **1978** ; pp 39-64

[46] **LUSINCHI A, WIBAULT P, MARANDAS P, KUNKLER I, ESCHWEGE F.** Exclusive radiation therapy : the treatment of early tonsillar tumors. Int J Radiat Oncol Biol Phys **1989** ; 17 : 273-277

[47] **MAK-KREGAR S, BARIS G, LEBESQUE JV, BALM A, HART A, HILGERS F.** Radiotherapy of tonsillar and base of the tongue carcinoma : prediction of local control. Oral Oncol Eur J Cancer **1993** ; 29 B : 119-125

[48] **MAOR E, TOVI F, SACKS M.** Carcinoma of the pancreas presenting with bilateral tonsillar metastases. Ann Otol Rhinol Laryngol **1983** ; 92 : 192-195

[49] **MARCIAL VA, HANLEY JA, YDRACH A et al.** Tolerance of surgery after radical radiotherapy of carcinoma of the oropharynx. Cancer **1980** ; 46 : 1910-1912

[50] **MAULARD C, HOUSSET M, DELANIAN S, ROZEC C, CHAUVEINE L, BAILLET F.** Salvage split course brachytherapy for tonsil and soft palate carcinoma : treatment techniques and results. Laryngoscope **1994** ; 104 : 359-363

[51] **MILLAR E, JONES RV, LANG S.** Prostatic adenocarcinoma metastatic to the palatine tonsil : a case report. J Laryngol Otol **1994** ; 108 : 178-180

[52] **MIZONO GS, DIAZ RF, FU KK, BOLES R.** Carcinoma of the tonsillar region. Laryngoscope **1986** ; 96 : 240-244

[53] **NATALI R, RACHINEL O, CORFU G, MENAGER G.** Contribution à l'étude du plasmocytome des voies aériennes supérieures. A propos de 3 observations. Ann Otolaryngol **1980** ; 97 : 889-896

[54] **PACHECO-OJEDA L, MARANDAS P, JULIERON M, LUSINCHI A, MAMELLE G, LUBOINSKI B.** Salvage surgery by composite resection for epidermoid carcinoma of the tonsillar region. Arch Otolaryngol Head Neck Surg **1992** ; 118 : 181-184

[55] **PEIFFERT D, PERNOT M, MALISSARD L et al.** Salvage irradiation by brachytherapy of velotonsillar squamous cell carcinoma in a previously irradiated field : results in 73 cases. Int J Radiat Oncol Biol Phys **1994** ; 29 : 681-686

[56] **PEREZ CA, CARMICHAEL T, DEVINENI VR et al.** Carcinoma of the tonsillar region : a nonrandomized comparison of irradiation alone or combined with surgery : long-term results. Head Neck **1991** ; 13 : 282-290

[57] **PERNOT M, MALLISSARD L, ALETTI P.** Surdosage curiethérapique des cancers de la région vélo-amygdalienne. Technique par fil d'iridium 192 sous tubes plastiques. J Eur Radioth **1980** ; 1 : 63-76

[58] **REMMLER D, MEDINA JE, BYERS RM, MEOZ R, PFALZGRAF K.** Treatment of choice for squamous carcinoma of the tonsillar fossa. Head Neck **1985** ; 7 : 206-211

[59] **SCHRAUB S, SCHAFER P, MENEGOZ F.** Epidémiologie descriptive des cancers buccopharyngés en France. In : Les cancers de la langue. Masson. Paris. **1983** ; pp 3-8

[60] **SCHULLER DE, METCH B, STEIN DW, MATTOX D, McCRACKEN JD.** Preoperative chemotherapy in advanced resectable head and neck cancer : final report of the southwest oncology group. Laryngoscope **1988** ; 98 : 1205-1211

[61] **SIMON C, CHARDOT CL, CAROLUS JM.** L'oropharyngectomie latérale transmaxillaire de rattrapage après irradiation infructueuse. Résultats à long terme à propos de 95 cas. J Fr ORL **1978** ; 27 : 157-167

[62] **SPIRO JD, SPIRO RH.** Carcinoma of the tonsillar fossa : an update. Arch Otolaryngol Head Neck Surg **1989** ; 115 : 1186-1189

[63] **STERN A.** Das Schicksal eingeschwemmter Geschwatstzeller in der Lunge. Virchow's Arch Pathol Anat **1923** ; 24 : 219-321

[64] **STIERNBERG CM.** Oropharyngeal cancer. Head Neck **1993** ; 15 : 1274-1285

[65] **TOOHILL RJ, DUNCAVAGE JA, GROSSMAM TW et al.** The effects of delay in standart treatment due to induction chemotherapy in two randomized prospective studies. Laryngoscope **1987** ; 97 : 407-412

[66] **TROTOUX J, KRULIK M, VILDE F, VACHER S.** Lymphadénopathie angio-immunoblastique. Signification et discussion thérapeutique. Ann Otolaryngol **1979** ; 96 : 583-595

[67] **VANDENBROUCK C, RICHARD J, PENE F.** La buccopharyngectomie transmaxillaire de rattrapage après échec de la radiothérapie dans les épithéliomas de l'oropharynx. In : Les cancers de l'oropharynx. Masson. Paris. **1978** ; pp 123-128

[68] **VAUGHAN ED.** An analysis of morbidity following major head and neck surgery with particular reference to mouth fonction. J Maxillofac Surg **1982** ; 10 : 129-134

[69] **WAYOFF M.** Amygdalectomie homolatérale de principe dans les évidements cervicaux par adénopathies cancéreuses apparemment primitives. Cah ORL **1969** ; 4 : 357-358

[70] **WONG CS, ANG KK, FLETCHER GH et al.** Definitive radiotherapy for squamous cell carcinoma of the tonsillar fossa. Int J Radiat Oncol Biol Phys **1989** ; 16 : 657-659